

Nauja formalino aplikacijos gydant radiacinį hemoraginį proktitą metodika

New method of formalin application for the treatment of hemorrhagic radiation proctitis

Narimantas Evaldas Samalavičius

Vilniaus universiteto Onkologijos instituto Chirurgijos klinika, Santariškių g. 1, LT-08406 Vilnius
El. paštas: Narimantas.Samalavicius@loc.lt

Vilnius University, Institute of Oncology, Clinic of Surgery, Santariškių str. 1, LT-08406 Vilnius, Lithuania
E-mail: Narimantas.Samalavicius@loc.lt

Radiacinis hemoraginis proktitas yra dėl spindulinio gydymo atsiradę tiesiosios žarnos pokyčiai, pasireiškiantys pogleivio fibroze ir obliteruojančiu endarteritu; išsivysčiusi telangiectazinė gleivinės neovaskuliarizacija lemia gleivinės trapumą ir polinkį kraujuoti. Esama įvairių radiacinio hemoraginio proktito gydymo metodikų. Pastaruoju metu efektyviausi literatūroje aprašomi metodai yra formalino aplikacija ir argono plazmos koaguliacija. Formalino aplikacija yra paprastas, pigus ir saugus gydymo būdas. Šiame straipsnyje pateikiamas naujas radiacinio hemoraginio proktito gydymo būdas – formalino aplikacijos.

Pagrindiniai žodžiai: radiacinis proktitas, kraujavimas, formalino aplikacija

Radiation-induced hemorrhagic proctitis is a complication of radiotherapy for pelvic malignancies, which is caused by submucosal fibrosis, and endarteritis obliterans gives rise to telangiectatic neovasculature which is fragile and prone to bleeding. A number of treatment strategies of hemorrhagic radiation proctitis have been described. According to latest studies, formalin application and argon plasma coagulation seem to be most effective. Formalin application is a simple, inexpensive and safe method of treatment. A novel way of formalin application is described for those suffering from radiation hemorrhagic proctitis.

Key words: radiation proctitis, hemorrhage, formalin application

Įvadas

Vėlyvas radiacinis hemoraginis proktitas yra dėl spindulinio gydymo atsiradę tiesiosios žarnos pokyčiai, pasireiškiantys pogleivio fibroze ir obliteruojančiu endarteritu; išsivysčiusi talangiektazinė gleivinės neovaskuliarizacija lemia gleivinės trapumą ir polinkį kraujuoti. Pirmą kartą radiacinis proktitas aprašytas 1915 metais [1] ir jau pirmoje praeito šimtmečio pusėje gana detaliai išnagrinėtas ir netgi pasiūlyta pirmoji klasifikacija [2, 3]. Radiacinis proktitas pasireiškia visų pirma kraujavimu iš tiesiosios žarnos, bet galimi ir kiti skundai: gleivės išmatose, tenezmai, diskomfortas ar skausmas išangėje, išmatų nelaikymas. Sunkesniais radiacinio hemoraginio proktito atvejais liga pasireiškia masyviu kraujavimu, pacientą tenka hospitalizuoti ir atlikti didelio tūrio hemotransfuzijas (atsiranda ir masyvių hemotransfuzijų sindromo grėsmė) [4, 5]. Konservatyviai radiacinis hemoraginis proktitas gydomas gliukokortikoidais, geriamuoju ar vietiška vartojamu sulfasalazinu; skiriami ir kiti vietiška veikiantys vaistai – 5-aminosalicilo rūgštis, sukralfato ar trumpųjų grandinių riebalų rūgščių klizmos [6]. Hiperbarinė oksigenacija dėl savo angiogeninio poveikio taip pat siūloma kaip šios ligos gydymo priemonė. Tačiau paskelbtos tik atvejų analizės ar straipsniai, aprašantys labai trumpą stebėjimo laikotarpį [7].

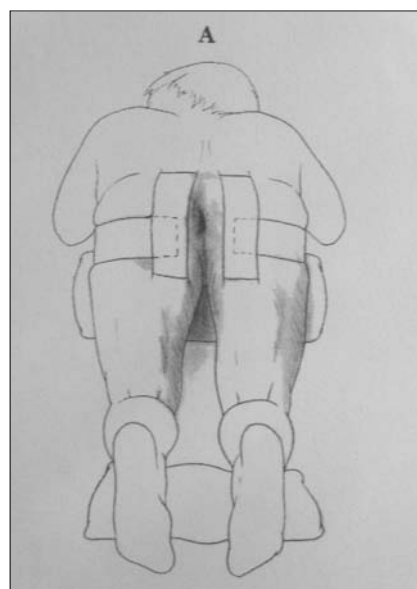
Paskesnis radiacinio hemoraginio proktito gydymo etapas – mažai invazyvus gydymas. Aprašyta YAG lazerio, argono lazerio, bipolinės koaguliacijos, karščio zondo, argono plazmos koaguliacijos ir formalino aplikacijos procedūros [6, 7]. Deja, tik pastarosios dvi mažai invazinio gydymo priemonės yra patenkinamo poveikio. Jei visos pirmiau minėtos priemonės nepadeda veiksmingai kontroliuoti kraujavimo, tenka imtis chirurginių veiksmų. Kolostomija yra nepakankamai veiksminga ir invalidizuojanti intervencija, abdominoperinealinė rezekcija nors ir turi nuolatinės stomos trūkumą, problemą išsprendžia radikaliai, o Soave operacija ar tiesiosios žarnos rezekcija suformuojant storosios žarnos rezervuarą jungtį su išangės kanalu padeda ne tik išspręsti problemą, bet ir atkurti virškinimo trakto vientisumą [7, 8].

Argono plazmos koaguliacija su formalino aplikacija yra viena iš veiksmingiausių priemonių radiaciniam hemoraginiam proktitui gydyti. Daugelis autorių patvirtino šio metodo efektyvumą [9–14]. Jo trūkumas tas, kad reikalinga įmantri endoskopinė įranga ir nemažos procedūros išlaidos.

Užpakalinio tarpvietės bloko saugumą ir efektyvumą esame įrodę savo ankstesniame tyrime, operuodami įvairias išangės ligas [15]. Šis skausmo malšinimo metodas gydant radiacinį proktitą neaprašytas, o jis neabejotinai padeda išvengti bendrosios ar spinalinės nejautos ir su ja susijusių komplikacijų rizikos.

Formalino aplikacija gydant radiacinį hemoraginį proktitą

Prieš procedūrą pacientams daroma valomoji klizma. Procedūra atliekama operacinėje aseptinėmis sąlygomis, paruošus aseptiškai rankas ir operacinį lauką. Ligonio padėtis ant operacinio stalo – pusiau sulenкто lenktinio peilio. Užpakalinis tarpvietės blokas sukliamas tokiu vaistų mišiniu: 6 ml 2% lidokaino, 30 ml 0,5% bupivakaino, 30 ml fiziologinio tirpalo. Anestetinis mišinys sušvirksčiamas per du odos dūrius tarpvietės srityje, 2 cm žemiau ir 2 cm į kairę ir 2 cm į dešinę pusę nuo išangės, injekuojant mišinį kiekvienoje pusėje po 10 ml trimis kryptimis: vertikaliai žemyn, paraaniai (horizontaliai) ir 30 laipsnių kampu link vidinio išangės rauko. Tuomet 2–3 minutes palaukiama, kol nejautra taps visavertė. Tuomet į išangę įkišamas Fanslerio proktoskopas ir identifikuojamas pažeistos tiesiosios žarnos gleivinės plotas. Paruoštu 4% formalino tirpalu sumirkoma (iš viso



Pav. Paciento padėtis ant operacinio stalo procedūros metu

apie 40 ml) chirurginė skarelė ir ji aplikuojama tiksliai į pažeistos tiesiosios žarnos gleivinės plotą 4 minutes. Ją pašalinus, tiesiosios žarnos spindis išsausinamas, kad išvengtume ilgesnės ekspozicijos ar riestinės žarnos gleivinės pažeidimo. Išimamas proktoskopas. Procedūra baigiama, ligonis grąžinamas į palatą, jam rekomenduojama gulėti vieną valandą.

Nejautra trunka 5–15 valandų.

Diskusija

Formalino terapija yra paprastas, veiksmingas ir pigus radiacinio proktito gydymo metodas, savo efektyvumu lygiavertis ar pranašesnis už argono plazmos koaguliaciją. Pirmasis ją aprašė F. Seow-Choen 1993 metais [16]. Iš viso yra paskelbta 16 studijų ir atvejo analizių taikant šį gydymą, rezultatai patenkinami [16–32]. Tačiau studijos labai nevienalytės, formalino terapijos ir nejautros būdai skirtingi. Tad lieka neaišku, kokia nejautra šiai

procedūrai tinkamiausia, koku būdu turi būti aplikuojamas ar instiliuojamas formalinas ir koks ekspozicijos laikas. Remdamiesi visais spausdintais šaltiniais šiuo klausimu, atliekame unikalų užpakalinį tarpvietės bloką, kuris padeda išvengti bendrosios nejautros, ir aplikuojame (o ne instiliuojame, nes tai gali pažeisti ir riestinę žarną) formaliną į visą (o ne fragmentiškai, kas mažiau tikslu) pažeistos gleivinės plotą maksimalų aprašytą laiką – 4 minutes.

Nors formalinas yra kancerogeninė medžiaga, duomenų apie tai, kad jo trumpalaikis poveikis gydant radiacinį proktitą galėtų sukelti tiesiosios žarnos vėžį, nėra.

Tokio formalino aplikacijos būdo literatūroje iki šiol neaprašyta. Manau, jog šis paprastas, naujas ir unikalus formalino aplikacijos būdas gydant radiacinį hemoraginį proktitą bus plačiai pritaikytas praktikoje ir padės greitai ir saugiai panaikinti šią spindulinio gydymo komplikaciją.

LITERATŪRA

1. Futh H, Ebeller F. Rontgen- und radiumtherapie des Uteruskarcinoms. *Zentbl Gynak* 1915; 39: 217–221.
2. Buie LA, Malmgren GE. Factitial proctitis. *Int Clin* 1930; 3: 68–71.
3. Todd TF. Rectal ulceration following irradiation treatment of carcinoma cervix uteri. Pseudocarcinoma of the rectum. *Surgery Gynec Obstet* 1938; 142: 325–330.
4. Donaldson SH. Radiation proctitis after prostate carcinoma therapy. *JAMA* 1994; 271(11): 819–820.
5. Reis ED, Vine AJ, Heimann T. Radiation damage to the rectum and anus: pathophysiology, clinical features and surgical implications. *Colorectal Disease* 2002; 4(1): 2–12.
6. Chapius P, Dent O, Bokey E, Galt E, Zelas P, Nicholls M, Yuile P, Mameghan H. The development of a treatment protocol for patients with chronic radiation-induced rectal bleeding. *Australian&New Zealand Journal of Surgery* 1996; 66(10): 680–685.
7. Corman ML. *Colon and rectal surgery*. 5th edition. Lippincott Williams and Wilkins, Philadelphia 2005. 1743 p.
8. Thompson AN, Levitt M. Colonic j pouch reconstruction of the radiation-damaged neorectum. *Australian&New Zealand Journal of Surgery* 2000; 70(8): 560–562.
9. Hajime I, Hiroaki H, Saburo Sh, Katsuhisa O, Uyhei M, Kunihiko M, Ikuo M, Shigeru K. A case of haemorrhagic radiation proctitis: successful treatment with argon plasma coagulation. *Eur J Gastroenterol Hepatol* 2002; 14(8): 901–904.
10. Taieb S, Rolachon A, Cenni J-C, Nancey S, Bonvoisin S, Descos L, Fournet J, Gerard J-P, Flourie B. Effective use of argon plasma coagulation in the treatment of severe radiation proctitis. *Diseases of the Colon&Rectum* 2001; 44(12): 1766–1771.
11. Swaroop VS, Gostout ChJ. Endoscopic treatment of chronic radiation proctopathy. *J Clin Gastroenterol* 1998; 27(1): 36–40.
12. Shu-Ji M, Nobuo A, Daisuke Sh, Takashi I, Kohei K, Shigeyuki E, Takao T, Masaki M, Masato K. Argon plasma coagulation for treatment of hemorrhagic radiation gastroduodenitis. *Digestive Endoscopy* 2002; 14(1): 5–8.
13. Ben-Soussan E, Antonietti M, Savoye G, Herve S, Ducrotte P, Lerebours E. Argon plasma coagulation in the treatment of hemorrhagic radiation proctitis is efficient but requires a perfect colonic cleansing to be safe. *Eur J Gastroenterol Hepatol* 2004; 16(2): 131.
14. Tjandra JJ, Sengupta Sh. Argon plasma coagulation is an effective treatment for refractory hemorrhagic radiation proctitis. *Diseases of the Colon&Rectum* 2001; 44(12): 1759–1765.
15. Poškus T, Samalavičius NE, Drasuteiene G. Posterior perineal block for minor anorectal surgery. In: *Proceedings of ECCP/EACP second joined meeting/SICCR first national congress*, 2005; p. 131–134 (Medimond S.r.l., F915C0090).
16. Seow-Choen F, Goh HS, Eu KW, Ho YH, Tay SK. A simple and effective treatment for hemorrhagic radiation proctitis using formalin. *Dis Colon Rectum* 1993; 36: 135–138.

17. Biswal BM. Intrarectal formalin application, an effective treatment for grade III haemorrhagic radiation proctitis. *Radioter Oncol* 1995; 35(3): 212–215.
18. Tsujinaka S. Formalin instillation for hemorrhagic radiation proctitis. *Surg Innov* 2005; 12(2): 123–128.
19. Coyoli-Garcia O. The treatment of rectorrhagia secondary to postradiation proctitis with 4% formalin. *Ginecol Obstet Mex* 1999; 67: 341–345.
20. Parikh S, Hughes C, Salvati E.P, Eisenstat T, Oliver G, Chinn B, Notaro J. Treatment of Hemorrhagic Radiation Proctitis With 4 Percent Formalin. *Diseases of the Colon&Rectum* 2003; 46(5): 596–600.
21. Chautems RC, Delgadillo X, Rubbia-Brandt L, Deleval JP, Marti M-CL, Roche B. Formaldehyde application for haemorrhagic radiation-induced proctitis: a clinical and histological study. *Colorectal Disease* 2003; 5(1): 24–28.
22. Saclarides TJ, King DG, Franklin JL, Doolas A. Formalin instillation for refractory radiation-induced hemorrhagic proctitis: report of 16 patients. *Diseases of the Colon&Rectum* 1996; 39(2): 196–199.
23. Mathai V, Seow-Choen F. Endoluminal formalin therapy for haemorrhagic radiation proctitis. *Br J Surg* 1995; 82(2): 190.
24. Isenberg GA, Goldstein SD, Resnik AM,. Formalin therapy for radiation proctitis. *JAMA* 1994; 272(23): 1822.
25. Chautems RC, Delgadillo X, Rubbia-Brandt L, Deleval JP, Marti M-CL, Roche B. Formaldehyde application for haemorrhagic radiation-induced proctitis: a clinical and histological study. *Colorectal Disease* 2003; 5(1): 24–28.
26. Kelly SR, Nugent KP. Formalin Instillation for control of rectal hemorrhage in advanced pelvic malignancy: report of two cases. *Diseases of the Colon&Rectum* 2002; 45(1): 121–122.
27. Lowe BA, Stamey TA. Endoscopic topical placement of formalin soaked pledgets to control localized hemorrhage due to radiation cystitis. *J Urol* 1997; 158(2): 528–529.
28. Cullen SN, Frenz M, Mee A. A treatment of haemorrhagic radiation induced proctitis using topical formalin instillation. *Gut* 2005; 54(2): 13.
29. Cataldo PA, Zarka MA. Formalin instillation for ischemic proctitis with unremitting hemorrhage: report of a case. *Diseases of the Colon&Rectum* 2000; 43(2): 261–263.
30. Shaji S, Humphrey O’C, Colm O’M, Martin B. Argon plasma coagulation as first-line treatment for chronic radiation proctopathy. *Journal of Gastroenterology&Hepatology* 2004; 19(10): 1169–1173.
31. Counter SF, Froese DP, Hart MJ. Prospective evaluation of formalin therapy for radiation proctitis. *Am J Surg* 1999; 177: 396–398.
32. Parades V, Etienney I, Bauer P, Bourguignon J, Meary N, Mory B, Sultan S, Taouk M, Thomas C, Atienza P. Formalin application in the treatment of chronic radiation-induced hemorrhagic proctitis – an effective but not risk-free procedure: a prospective study of 33 patients. *Dis Colon Rectum* 2005; 48: 1635–1541.

Gauta: 2008-02-10

Priimta spaudai: 2008-03-18