

# Gigantinė infekuota kaklo lipoma

## Gigantic infected lipoma of the neck

Aurelijus Grigaliūnas, Raimundas Lunevičius, Kazimieras Brazauskas, Sigitas Tamulis, Rytis Tutkus, Rolanas Rinkūnas, Moisejus Racinas, Robertas Saltanavičius, Edmundas Gaidamonis, Juozas Stanaitis

*Vilniaus greitosios pagalbos universitetinė ligoninė, Vilniaus universiteto Bendrosios chirurgijos centras,  
2-as skubiosios pilvo chirurgijos skyrius, Šiltnamių g. 29, LT-2043 Vilnius  
El. paštas: agrigaliunas@centras.lt*

---

Pateikti keturi gigantinės kaklo infekuotos lipomos vaizdai. Darinys kaklo užpakaliniame paviršiuje atsirado prieš 12 metų.

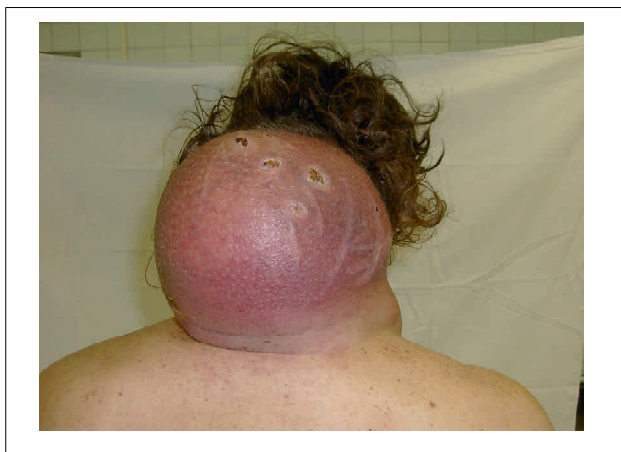---

An infected gigantic lipoma of the neck was suspected preoperatively after physical examination and CT-scan. It was removed and confirmed histologically. The patient had no intention to be operated on in the period of 12 years, i. e. since a soft round tumor had been noticed by him.

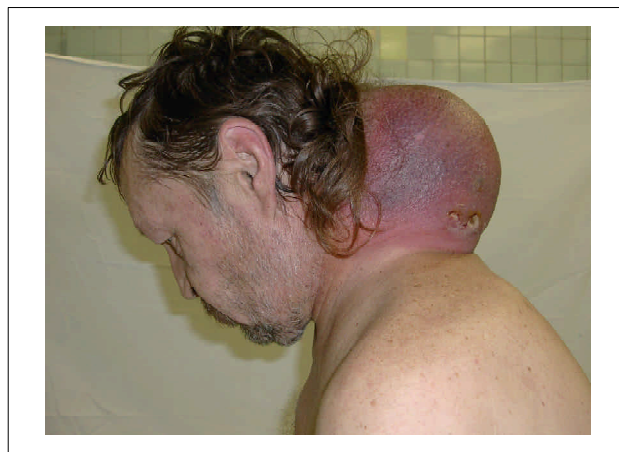---

Penkiasdešimties metų vyras kreipėsi į gydytojus dėl 10 dienų trunkančio karščiavimo, šaltkrėčio, blogėjančios bendrosios būklės, kaklo užpakalinio paviršiaus labai didelio skausmingo darinio, jį supančios odos paraudimo, patamsėjusių dėmių, negalėjimo pajudinti kaklą (1, 2 pav.). Neskausmingas, lygus paviršiaus darinys ligoniui atsirado prieš 12 metų. Jam nuolat didėjant kaklo visų judesių amplitudė tolygiai mažėjo. Ligonis į gydytojus anksčiau nesikreipė. Įtarus supūliavusią gigantinę apie 20 cm skersmens kaklo lipomą, apie kurią buvo čiuopiami padidėję paodžio

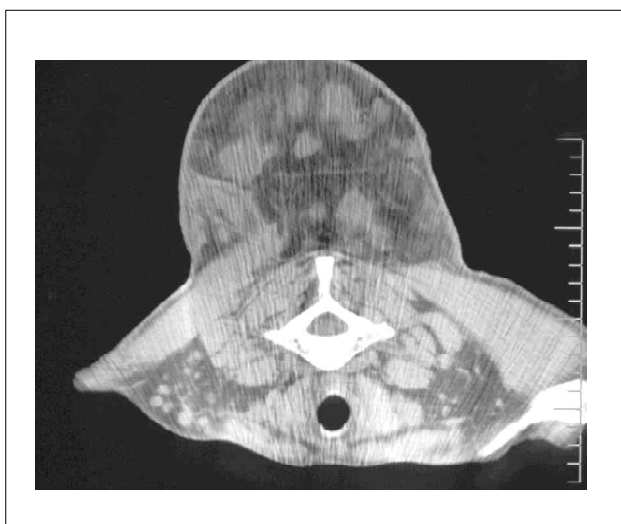
limfmazgiai, ligonis hospitalizuotas skubos tvarka. Kompiuterinės tomografijos duomenys ir neurochirurgai patvirtino gigantinę infekuotą paviršinių audinių naviką (3, 4 pav.). Ligonis operuotas. Atlikta lipomektomija, pašalintas odos perteklius, susidariusi ertmė drenuota. Patologo išvada: netaisyklingos formos, 21 x 18 x 7,5 cm dydžio lipoma, kurioje yra distrofijos ir pūlinio uždegimo židinių. Pooperacinis laikotarpis – be komplikacijų. Ligonis išrašytas šeštą parą po operacijos. Kontrolinio patikrinimo metu jaučėsi labai gerai.



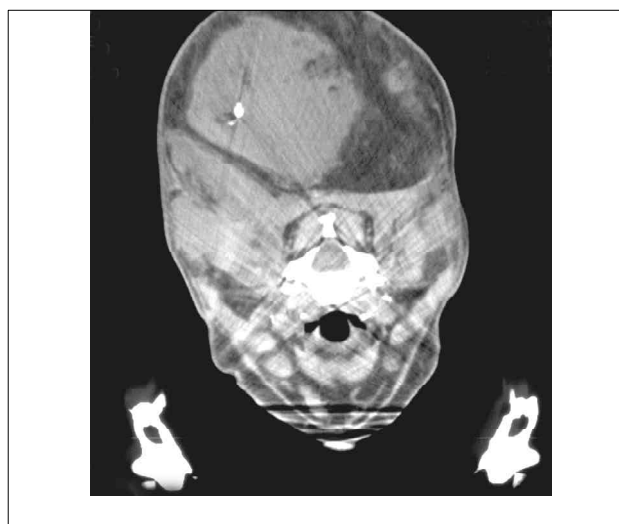
**1 pav.** Gigantinė infekuota lipoma kaklo užpakaliniam paviršiuje



**2 pav.** Gigantinė infekuota lipoma: šoninis vaizdas



**3 pav.** Kaklo apatinės dalies kompiuterinė tomograma; rodykle pažymėtas navikas



**4 pav.** Kaklo viršutinės dalies kompiuterinė tomograma

*Gauta: 2003 10 20*

*Priimta spaudai: 2003 11 13*